

А.В. Борсуков**МЕЖДУНАРОДНЫЕ РЕКОМЕНДАЦИИ 2015 Г. ПО ЭЛАСТОГРАФИИ МОЛОЧНОЙ ЖЕЛЕЗЫ:
ОЦЕНКА ПРИМЕНИМОСТИ В ОТЕЧЕСТВЕННОЙ УЛЬТРАЗВУКОВОЙ ДИАГНОСТИКЕ**

Смоленский государственный медицинский университет, Смоленск. E-mail: bor55@yandex.ru

Реферат

Приведены основные положения рекомендаций по эластографии, разработанных в 2015 г. Всемирной федерацией экспертов ультразвуковой диагностики в медицине и биологии. Основное внимание уделяется обсуждению 22 основных положений с попыткой найти пути адаптации рекомендаций к возможностям отечественной ультразвуковой диагностики. Подчеркивается тесная связь показателей эластографии молочной железы с системой BI-RADS, где показатели диагностической эффективности разных методик оцениваются с позиций доказательной медицины.

Ключевые слова: эластография, мировые рекомендации, молочная железа

Введение

Развитие новых технологий в лучевой диагностике расширило диагностические возможности в маммологии. В последнее время внедряются новые рентгенологические методики (томосинтез); более широко применяются радионуклидные способы визуализации (сцинтиграфия молочной железы и регионарных лимфоузлов). Расширение диапазона применения метода УЗИ движется в сторону мультипараметрических исследований на основе комплексного применения нескольких методик УЗИ, позволяющих получить информацию для клинической интерпретации с последующим формированием заключений в формате категорий BI-RADS. Наибольшее внимание привлекают две методики: УЗИ с контрастным усилением и эластография. Мы остановимся на последней, ввиду того, что Всемирная ассоциация специалистов УЗ диагностики в медицине и биологии подготовило в 2015 г. рекомендации по применению различных методик эластографии при заболевании внутренних органов: печени, молочной железы, щитовидной железы, предстательной железы [1]. В широком доступе эти Рекомендации появились в 2016 г., однако официального перевода на русский язык пока нет, а практическое здравоохранение у нас в стране требует регламентирующих документов по функциональным возможностям различных методик эластографии. Это особенно важно в онкологии, т.к. ранняя диагностика злокачественных опухолей молочной железы – крайне актуальная задача.

Особенностями УЗ диагностики в РФ является то, что закупки медицинского оборудования проходят децентрализованно, и в ЛПУ поступают УЗ-аппараты с различной комплектацией датчиков и режимов исследования.

Сейчас эластография уже подразделяется на несколько методик: компрессионная, точечная сдвиговой волны и двумерная эластография сдвиговых волн. Каждая методика имеет свои особенности технологии получения изображения и интерпретации, что приводит к системному снижению воспроизводимости результатов за счет появления большого количества ложноположительных и ложноотрицательных результатов в формировании категорий BI-RADS очаговых изменений молочной железы по данным УЗИ. Попытка осмысления мирового опыта по вышеуказанным проблемам путем анализа 22 основных положений

рекомендаций с возможностью адаптации их для отечественных врачей и есть основная цель настоящей публикации.

Основой для рекомендаций 2015 г. стали европейские и японские рекомендации по эластографии 2013 г. [2, 3]. Во введении эксперты подчеркивают, что эластография позволяет не только проводить дифференциальную диагностику «добро-зло», но и оценивать гистологическую структуру органа и очага, что очень актуально для оценки патоморфоза на фоне химиотерапии злокачественных новообразований. В рекомендациях 2015 г. приводится классификация для методик эластографии: компрессионная (SE), точечная сдвиговой волны (pSWE) (или ее синоним ARFI) и двумерная эластография сдвиговых волн (2D-SWE). Приводятся физико-технические аспекты и особенности различных методик визуализации. Достаточно подробно описывается в каких единицах измерения проводится полуколичественная оценка эластографического изображения.

По нашему мнению, базовые основы методики уже широко известны специалистам в нашей стране. Существует уже достаточно большое количество видеоматериалов мастер-классов в Интернете по проведению эластографии [4]. По SE эластографии поверхностных органов, включая молочную железу, в свободном доступе существуют рекомендации стран СНГ 2016 г., где в полном объеме даны методика и система интерпретации, аналогичная международной, а также рассмотрены вопросы ограничений методики и краткая характеристика категорий заболеваний молочной железы по BI-RADS [5]. Данные рекомендации адаптированы для отечественных ЛПУ с привлечением ведущих онкологических учреждений страны – НМИЦ онкологии им. Н.Н. Блохина и НИИ онкологии им. Н.Н. Петрова МЗ РФ. Поэтому мировые рекомендации 2015 г. здесь интересны с позиции анализа научного опыта. В них мировые эксперты рассматривают отдельные методики эластографии по всему диапазону их возможностей и ограничений.

Компрессионная эластография

Ввиду отсутствия официального перевода на русский язык мы не можем дословно пересказать весь текст. Мы представили всю информацию по SE в виде 11 резюмирующих положений с указанием авторов

данных положений, чтобы каждый читатель мог найти публикации интересующих его исследователей.

Положение 1

Применение SE позволяет повысить или понизить категорию по классификации BI-RADS (Chiorean. 2008, Tan, Teh et al. 2008)

Положение 2

SE может использоваться не только для дифференциальной диагностики доброкачественных и злокачественных опухолей, но может быть эффективной для оценки противоопухолевой терапии и для диагностики вторичных осложнений на фоне опухолевого процесса (Nakashima, Moriya. 2012)

Положение 3

Для характеристики опухолей молочной железы как доброкачественных, так и злокачественных были предложены шкала Tsukuba (шкала эластичности), коэффициент соотношения EI/V, коэффициент деформации (SR) (Itoh, Ueno et al. 2006, Ueno E. 2007)

Положение 4

Чувствительность, специфичность и точность шкалы Tsukuba для дифференциальной диагностики между доброкачественными и злокачественными образованиями составляет 86,5, 89,9 и 88,3 % соответственно (Itoh, Ueno et al. 2006)

Положение 5

Точность SE отличается в зависимости от глубины расположения образования, поэтому необходим контроль точности измерений (Chang, Moon et al. 2011)

Положение 6

Размер доброкачественных опухолей в режиме эластографии меньше, чем соответствующее изображение в В-режиме, а размер злокачественных опухолей больше (Hall, Zhu et al. 2003)

Положение 7

Коэффициент соотношения EI/V < 1,0 характерен для доброкачественных образований, $\geq 1,0$ характерен для злокачественных образований. Чувствительность 99 % и специфичность 87 % (Barr, Destounis et al. 2012)

Положение 8

При использовании коэффициента деформации (SR) чувствительность составляет 88 %, специфичность 83 % (Sadigh, Carlos et al. 2012)

Положение 9

Коэффициент деформации (SR) преимущественно больше при злокачественных образованиях и составляет $3,04 \pm 0,9$, чем при доброкачественных – $1,91 \pm 0,75$ (Stachs, Hartmann et al. 2013)

Положение 10

SE эффективна для оценки внутрипротокового компонента и для определения распространенности опухоли при планируемой органосохраняющей операции (Nakashima, Moriya. 2012)

Положение 11

При проведении SE необходимо выбрать область интереса (ROI), которая включает в себя различные типы тканей (жир, фиброглангулярную ткань, грудную мышцу) и в которой поражение составляет не более $\frac{1}{4}$ от ROI. ROI не должна включать в себя легкие и ребра (Barr. 2012)

Эксперты единодушны во мнении, что эластография молочной железы четко вписывается в ультразвуковую систему BI-RADS (табл. 1). Очень важен коэффициент EI/V: размеры очага по эластографии и размер очага при серошкальном исследовании, что отражено в положениях 3 и 7. Для нашей страны важно понимание терминологии, как эластометрической, так и стандартной ультразвуковой и маммографической (табл. 2), т.к. классический европейский радиолог имеет теоретические и практические навыки в маммографии, УЗИ и МСКТ. У нас, как правило, это два разных специалиста: рентгенолог и врач УЗИ. Эти специалисты разделены зачастую структурно и территориально, что снижает эффективность преемственности в лучевой диагностике. Поэтому знание рентген-семиотики и УЗ-семиотики позволяет более точно выстраивать систему интерпретации эластографической картины одному и тому же врачу.

При анализе положений 8 и 9 обращает на себя внимание то, что эксперты в тексте рекомендаций пишут о статистической сравнимости методик качественной и полуколичественной оценок. По нашему мнению, методика с определением коэффициента SR более предпочтительна, т.к. у нас парк УЗ-моделей более разнороден как по качеству, так и по времени эксплуатации прибора, что влечет за собой большую вариабельность цветовой гаммы при качественной оценке патологии. По нашим данным, воспроизводи-

Таблица 1

УЗ-система BI-RADS оценки новообразований молочной железы (Breast Imaging Reporting and Data System) [8]

Категория BI-RADS	Риск злокачественности	Тактика ведения
0 Неполное исследование	–	Дополнительное обследование (маммография, МРТ и т.д.)
1 Отрицательная	0 %	Плановый скрининг
2 Доброкачественное образование	0 %	Плановый скрининг
3 Вероятно, доброкачественное образование	0–2 %	Наблюдение через короткие промежутки (3–6 мес)
4 Подозрение на злокачественное образование	4А (низкая степень) 2–10 %	Биопсия
	4В (средняя степень) 10–50 %	
	4С (высокая степень) 50–95 %	
5 Крайне высокая вероятность злокачественности	> 95 %	Биопсия
6 Гистологически подтвержденное злокачественное образование	100 %	Лечение

Таблица 2

Ультразвуковая и маммографическая терминология

Маммография – терминология		
Фоновая структура ткани молочной железы	ACR I – жировая ткань (< 25 % железистой ткани) ACR II – отдельные участки фиброзно-железистой ткани (железистая ткань 25–50 %) ACR III – фиброзно-железистая ткань равномерно распределена во всем объеме (железистая ткань 51–75 %) ACR IV – высокая плотность молочной железы (железистая ткань > 25 %)	
Образование	Форма Края Плотность	Круглая, овальная, неправильная Четкие, нечеткие, мелкодольчатые, лучистые Гиподенсное, гиперденсное, изоденсное, жировая
Асимметрия	Очаговая, тотальная	
Изменение архитектоники	Изменение структуры молочной железы без видимого образования	
Кальцинаты	Морфологии Подозрительные Типично злокачественные Распределение	Типично доброкачественные Диффузно, локально, сгруппировано, линейно, сегментарно
Сопутствующие признаки	Втяжение кожи, втяжение соска, утолщение кожи, утолщение перегородок (трабекул), образования на коже, аксиллярная лимфоаденопатия	
УЗ-терминология		
Фоновая эхоструктура ткани молочной железы	Жировая Фиброзно-железистая Смешанная	
Образование	Форма Края Ориентация Эхоструктура Дистальные характеристики УЗ-сигнала	Круглая, овальная, неправильная Четкий, нечеткий, мелкодольчатые, зубчатые, лучистые Горизонтальная, вертикальная Анэхогенная, изоэхогенная, гиперэхогенная, гипоехогенная, смешанная Отсутствие изменения, усиление, акустическая тень, смешанная картина
Сопутствующие признаки	Изменение протоков, изменение связок Купера, отек, изменение архитектоники ткани, утолщение кожи, втяжение соска	

мость качественной методики SE у опытных операторов достигает 0,75, у начинающих врачей колеблется между 0,51–0,6. А при полуколичественной оценке воспроизводимость достигает у опытных операторов 0,88, у начинающих – колеблется от 0,7 до 0,76. Мы считаем необходимым привести в статье характеристику качественной оценки очаговых изменений в молочной железе Ueno E. по шкале Tsukuba 2006 (рис. 1), которой пользуются при оценке SE (положения 3 и 4).

Положение 9 дискуссионно, т.к. пороговые значения могут изменяться при появлении новых научных данных. В некоторых отечественных работах по SE при злокачественных опухолях молочной железы приводятся пороговые значения от 4,5 до 3,5 у.е. [6, 7]. Конечно, общее правило, что злокачественные очаги более жесткие, чем доброкачественные, не подвергается сомнению абсолютным большинством исследователей. Поэтому пороговые значения дифференциальной диагностики «зло–добро» актуальны.

Полезным для практики предоперационного планирования является положение 7, т.к. разница в раз-

мерах очага при эластографии достигает 10–50 % от результатов, полученных при серошкальном исследовании. Это качественно может изменить объем операции и вообще всю тактику дальнейшего лечения. Эксперты большое внимание уделяют возможностям SE в оценке внутрипротокового компонента как злокачественной, так и не опухолевой природы (положение 10). Концепция мировых экспертов направлена на поддержку органосохраняющих операций при злокачественных опухолях молочной железы. Тактика отечественных хирургов более радикальна. Мы думаем, что внедрение в практическую медицину положения 10 у нас преждевременно. В рекомендациях 2015 г. уделено внимание тому, что по показателю SE можно дифференцировать неоднородные структуры в кисте как доброкачественный процесс, что может уменьшить количество биопсий. Ограничения SE заключаются в том, что точность исследования различна для зон интереса, расположенных на разной глубине. Разные специалисты приводят различные данные о порогах отсечения при оценке коэффициента SR, поэтому тре-

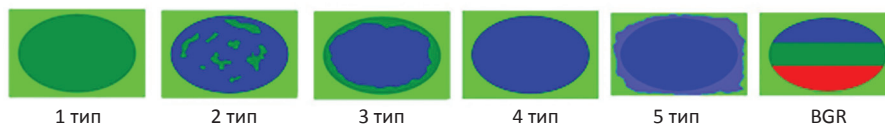


Рис. 1. Типы качественной оценки очагов по Ueno E., Tsukuba, 2006

Первый тип характеризуется равномерным окрашиванием очага в зеленый цвет – эластографические признаки мягко-эластической структуры очага.

Второй тип характеризуется мозаичной структурой, включающей как синие, так и зеленые оттенки цвета – эластографические признаки неоднородности структуры очага с преобладанием мягко-эластического компонента.

Третий тип характеризуется тем, что центральная часть образования окрашивается синим цветом, а его периферическая часть зеленым – эластографические признаки жестко-неоднородного очага.

Четвертый тип характеризуется интенсивным синим окрашиванием всего образования – эластографические признаки жесткого однородного очага.

Пятый тип характеризуется однородным интенсивным синим окрашиванием с распространением на перифокальные участки – эластографические признаки жесткого однородного очага, большего по размеру по сравнению со серошкальным режимом.

Шестой тип характеризуется трехслойным окрашиванием образования: синий, зеленый, красный (BGR) – эластографические признаки кистозного образования

буется дальнейшее накопление клинического опыта. Метод SE часто приводит к ложноотрицательным и ложноположительным результатам в диагностике муцинозного и коллоидного рака молочной железы.

Эластография сдвиговой волны

Положение 12

При проведении 2D SWE, было определено пороговое значение 80 кПа (5,2 м/с) между категориями BI-RADS 3 и BI-RADS 4a (Berg, Cosgrove et al. 2012)

Положение 13

Когда SWE применяют для уточнения категории по классификации BI-RADS, повышается точность диагностики изображений в В-режиме (Berg, Cosgrove et al. 2012)

Положение 14

SWE должна сочетаться с функциями В-режима, они не должны использоваться по отдельности (Berg, Cosgrove et al. 2012)

Положение 15

Все образования категории BI-RADS 3 с высокой жесткостью ($E_{\text{макс.}} > 160$ кПа (7,3 м/с) или картируемые красным цветом) могут быть повышены в категории BI-RADS для проведения биопсии (Berg, Cosgrove et al. 2012)

Положение 16

Образования категории BI-RADS 4a с низкой жесткостью могут быть понижены в категории для последующего наблюдения (Berg, Cosgrove et al. 2012)

Положение 17

Средние значения эластичности выше в злокачественных образованиях (153 ± 58 кПа), чем в доброкачественных образованиях (46 ± 43 кПа). Оптимальное пороговое значение при этом 80 кПа (5,2 м/с), при чувствительности 88,8 % и специфичности 84,9 % (Chang, Moon et al. 2011)

Положение 18

Добавление SWE к традиционному УЗИ может быть использовано для уменьшения количества биопсий при доброкачественных опухолях (Athanasidou, Tardivon et al. 2010)

Положение 19

При использовании SWE чувствительность и специфичность достигает 97 и 83 %, а при использовании только В-режима чувствительность и специфичность составляет 87 и 78 % соответственно (Evans, Whelehan et al. 2010)

Положение 20

При использовании pSWE с ARFI с пороговым значением 3,6 м/с (38 кПа) была достигнута чувствительность 91 % и специфичность 80,6 % (Tozaki, Isobe et al. 2012)

Положение 21

При использовании pSWE, когда одно измерение проводится для небольшой ROI, невозможно опреде-

лить область с наибольшей жесткостью в В-режиме (Barr. 2012)

Положение 22

Сдвиговые волны не распространяются в жидкостях с низкой вязкостью, поэтому простые кисты не будут иметь цветовую кодировку (Barr. 2012)

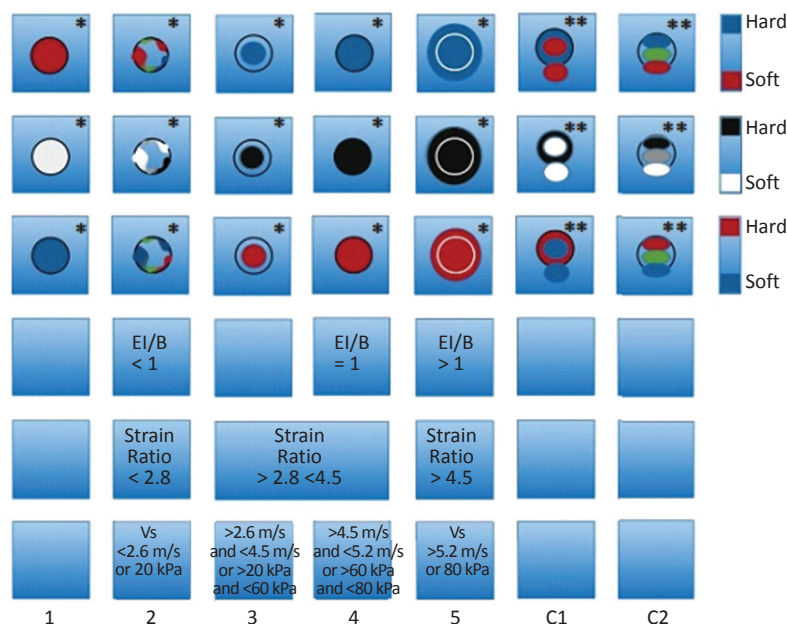
Большинство экспертов считает, что область применения SWE, pSWE/ARFI, 2D-SWE – изменение категории в BI-RADS 3 и 4A, т.е. как увеличение градации категории, так и снижение ее градации. Крайне важным для правильного применения SWE являются агрессивные и консервативные правила (см. выше). Думаем, что это должно лежать в основе внедрения метода SWE в любом ЛПУ нашей страны. Ограничение методики SWE – невозможность оценки жесткости всего объема очага при однократном измерении из-за физических основ SWE. При исследовании жидких объектов с низкой вязкостью результатов эластографии не будет получено. Это же относится и к очень жестким очагам, что, по мнению Barr (2012), является признаком злокачественности.

Режим SWE не позволяет выполнить цветовую кодировку и получить адекватные цифровые значения, если зона интереса попадает на фрагмент ребра. Все это требует получения сначала качественной визуализации в В-режиме с последующим анализом эластографии устойчивого ультразвукового изображения.

Мировые эксперты выделяют в отдельный раздел оценку факторов качества SWE. Некоторые модели УЗИ-оборудования укомплектованы программными комплексами, позволяющими оценить качество генерируемых волн в выбранной зоне интереса с автоматическим определением адекватности получаемого результата в кПа или м/с. В других УЗИ-аппаратах при выведении количественных параметров эластографии, кроме средних суммарных показателей, даются границы вариационного ряда измерений, которые может интерпретировать сам врач-оператор и решить, когда достоверны полученные результаты, а когда нет. Этот раздел еще раз подчеркивает необходимость предварительного обучения эластографии перед началом практической работы врача. В итоговом информационном блоке эксперты приводят наиболее часто возникающие вопросы по эластографии с краткими ответами на них.

В ответах подчеркивается, что эластография входит в состав мультипараметрических УЗИ молочной железы и не должна применяться в качестве монометода. По мнению экспертов, методы SE и SWE соизмеримы по эффективности. Однако больших мультицентровых сравнительных исследований пока не проводилось, хотя применение двух методик повышает уверенность в полученных результатах. Влияние эластографии на изменение категории BI-RADS имеет свои пределы: снижение В3 и В4А возможно, тогда как снижение В4В-В4С и В5 не рекомендуется. Если на все диагностические вопросы отвечают результаты УЗИ в В-режиме в категории В2, то применение эластографии

Рис. 2. Соответствие данных различных типов эластографии к категориям BI-RADS
 SE – компрессионная эластография,
 EI/B – коэффициент соотношения размера очага при SE и серошальном режиме (B-режим),
 SR – полуколичественная оценка при SE – коэффициент деформации,
 2D SWE – количественная оценка при двумерной эластографии сдвиговой волны в м/с и кПа.
 *Стандартизированные типы качественной оценки очага при SE (Ueno E., Tsukubo. 2006)
 **Качественная оценка кист BGR по двум типам эластографии:
 – трехцветное кодирование кисты;
 – двухцветное кодирование кисты с изменением вне кисты



избыточно. Зоны интереса, расположенные ближе, чем 3,0 мм к поверхности кожи, невозможно исследовать методом эластографии. Метод SE неэффективен при очаге большем, чем активная зона исследования. Очень важным является оценка эластичности, жесткости перифокальной зоны, т.к. изменение жесткости этой зоны может характеризовать процесс как злокачественный, даже если по самому очагу информация по SE и SWE будет неполной. В рекомендациях приведена суммарная таблица (рис. 2) сравнения категории BI-RADS с различными методами эластографии. В заключение эксперты говорят об относительности полученных на настоящий момент положений, их динамическом развитии. Закономерным является процесс изменения в будущем диагностической тактики применения эластографии при заболеваниях молочной железы.

Такой динамичный формат заключения мировых рекомендаций очень импонирует, т.к. позволяет отечественным специалистам встроиться в научный процесс набора клинического опыта эластографии в маммологии и предложить свои обоснованные диагностические алгоритмы.

СПИСОК ЛИТЕРАТУРЫ

1. Barr R.G., Nakashima K. et al. WFUMB Guidelines and Recommendations for Clinical Use of Ultrasound Elastography: Part 2 // Breast 2015. Vol. 41. № 5. P. 1148–1160.
2. Bamber J., Cosgrove D., Dietrich C.F et al. EFSUMB guidelines and recommendations on the clinical use of ultrasound elastography. Part 1: Basic principles and technology // Ultraschall Med. 2013. Vol. 34. № 2. P. 169–184. doi: 10.1055/s-0033-1335205. Epub 2013 Apr 4.
3. Nakashima K., Shiina T. et al. JSUM ultrasound elastography practice guidelines: breast // J. Med. Ultrason. 2013. Vol. 40. № 4. P. 359–391. doi: 10.1007/s10396-013-0457-0. Epub 2013 Jul 31.
4. Shiina T., Nightingale K.R., Palmeri M. WFUMB guidelines and recommendations for clinical use of ultrasound elastography: Part 1: basic principles and terminology // Ultrasound Med. Biol. 2015. Vol. 41. № 5. P. 1126–1147. doi: 10.1016/j.ultrasmedbio.2015.03.009. Epub 2015 Mar 21.
5. Борсуков А.В., Бусько Е.А. и соавт. Рекомендации по стандартизированной методике компрессионной эластографии молочной железы, щитовидной железы, регионарных лимфатических узлов, внеорганных образований и при эндосонаографии. – Смоленск. ПНИЛ СГМА. 2015. 28 с.
6. Бусько Е.А., Семенов И.И., Семиглазов В.В. Возможности соноэластографии в диагностике опухолей молочных желез размерами до 2 см // Вопросы онкологии. 2012. Т. 58. № 3. С. 359–362.
7. Бусько Е.А. и соавт. Соноэластография – новая ультразвуковая методика. Коэффициент жесткости в дифференциальной диагностике образований молочной железы // Бюллетень сибирской медицины. 2012. Т. 11. № 1. С. 31–32.
8. American College of Radiology. <https://www.acr.org/>

**World Recommendations 2015 on Breast Elastography:
 an Assessment of the Applicability Feasibility in Domestic Radiology**

A.V. Borsukov

Smolensk State Medical University, Smolensk, Russia. E-mail: bor55@yandex.ru

Abstract

The article contains the main recommendations of the elastography recommendations of the World Federation of Specialists in Ultrasound Diagnostics in Medicine and Biology experts prepared in 2015. The main attention is paid to the discussion of 22 summarizing recommendations with an attempt to find ways to adapt the Recommendations to the possibilities of domestic radiology. It is emphasized that there is a close relationship between the parameters of the breast elastography and the BI-RADS system, where the diagnostic efficacy of different methods is evaluated from the perspective of evidence-based medicine.

Key words: *elastography, world recommendations, mammary gland*